

# Enxerto ósseo de mento estabilizado em pré-maxila e reabilitação com implantes osseointegrados: relato de caso

*Ment of bone graft stabilized premaxilla and rehabilitation with dental implants: case report*

*Ment de injerto de hueso estabilizado premaxilar y la rehabilitación con implantes dentales: reporte de un caso*

Jose Carlos Garcia de **MENDONÇA**<sup>1</sup>  
 Danilo Chizzolini **MASOCATTO**<sup>2</sup>  
 Murilo Moura **OLIVEIRA**<sup>2</sup>  
 Ellen Cristina **GAETTI JARDIM**<sup>3</sup>  
 Túlio Marcos kalife **COELHO**<sup>4</sup>  
 Gustavo Adolfo Pereira **TERRA**<sup>5</sup>  
 Antônio João da Silveira **TERRA**<sup>5</sup>  
 Jaqueline Suemi **HASSUMI**<sup>6</sup>  
 Julio Cesar Leite **da SILVA**<sup>4</sup>

<sup>1</sup>Especialista em Cirurgia e Traumatologia Bucomaxilofacial (CTBMF); Mestre em Ciências da Saúde pela Universidade de Brasília – UnB; Doutor em Ciências da Saúde (CTBMF) pela Faculdade de Medicina da Universidade Federal do Mato Grosso do Sul – UFMS; Professor Adjunto de CTBMF da Faculdade de Odontologia – Faodo/UFMS; Coordenador do Programa de Residência em CTBMF do Núcleo de Hospital Universitário “Maria Aparecida Pedrossian” – UFMS, Brasil

<sup>2</sup>Residente em Cirurgia e Traumatologia Bucomaxilofacial, Hospital Universitário “Maria Aparecida Pedrossian”-UFMS; Atualização em Implantodontia da Faculdade de Odontologia do Mato Grosso do Sul (FAODO)/UFMS, Brasil

<sup>3</sup>Residência em Cirurgia e Traumatologia Bucomaxilofacial, Hospital Universitário “Maria Aparecida Pedrossian” HUMAP, Universidade Federal do Mato Grosso do Sul, UFMS; Doutora em Cirurgia e Traumatologia Bucomaxilofacial, Faculdade de Odontologia de Araçatuba, UNESP-Univ. Estadual Paulista, Araçatuba-SP, Brasil

<sup>4</sup>Mestre e Doutor em Odontologia. Docente de Cirurgia da Faculdade de Odontologia do Mato Grosso do Sul (FAODO)/UFMS, Brasil

<sup>5</sup>Especialista em Cirurgia e Traumatologia Bucomaxilofacial (CTBMF); Docente de Cirurgia da Faculdade de Odontologia do Mato Grosso do Sul (FAODO)/UFMS, Brasil

<sup>6</sup>Curso de Graduação em Odontologia, Faculdade de Odontologia de Araçatuba, UNESP-Univ. Estadual Paulista, Araçatuba-SP, Brasil

## Resumo

Os enxertos ósseos autógenos são considerados “padrão ouro” para aqueles pacientes com volume de osso insuficiente e que desejam receber implantes osseointegráveis. O presente artigo tem por objetivo discutir as vantagens e desvantagens dos principais enxertos intrabucais, técnica cirúrgica para remoção e fixação do enxerto de mento e futura reabilitação com implantes osseointegrados. Caso clínico: paciente RCM, sexo masculino, 26 anos de idade, melanoderma, admitido no Hospital Universitário “Maria Aparecida Pedrossian” – HUMAP/UFMS – Campo Grande/MS pela equipe de Cirurgia e Traumatologia Bucomaxilofacial vítima de acidente motociclístico com consequente trauma dento alveolar, luxação extrusiva, fratura radicular e perda da tábua óssea vestibular dos incisivos centrais superiores. Após período de 60 dias de contenção semi-rígida com fio de aço ortodôntico, foi constatado mobilidade dentária e reabsorção dos tecidos periodontais. Encaminhado para o curso de Atualização em Implantodontia da Faculdade de Odontologia da UFMS onde foi realizado a exodontia dos elementos 11 e 21, enxerto ósseo autógeno de mento com preenchimento de osso particulado xenógeno e membrana bovina reabsorvível para estabilizar o enxerto. Passados 6 meses foi realizado a reabertura para a instalação de dois implantes osseointegrados Cone Morse. Deste modo podemos concluir que o enxerto ósseo autógeno obtido da área doadora mento constitui uma alternativa segura e eficaz para reconstrução de defeitos em rebordo alveolar para posterior instalação de implante osseointegrável e restauração protética implantossuportada.

**Descritores:** Traumatismos Dentários; Transplante Ósseo; Implantes Dentários.

## Abstract

The autogenous bone grafts are considered the "gold standard" for those patients with insufficient bone volume and wishing to receive dental implants. This article aims to discuss the advantages and disadvantages of the main intraoral grafts, surgical technique for removing and fixing the graft ment and future rehabilitation with dental implants. Clinical case: RCM patient, male, 26 years old, male black, admitted to the University Hospital "Maria Aparecida Pedrossian" - HUMAP / UFMS - Campo Grande / MS by the team of Oral and Maxillofacial Surgery victim of motorcycle accident with consequent alveolar dental trauma , extrusive luxation, root fracture and loss of buccal bone plate of the upper central incisors. After 60 days of semi-rigid restraint with orthodontic steel wire, tooth mobility was observed and resorption of periodontal tissues. Forwarded to the Update course in Implantology UFMS of Dentistry where he was held on extraction of elements 11:21, autogenous bone graft ment to fill xenogeneic bone particles and resorbable bovine membrane to stabilize the graft. After 6 months was performed to reopen for the installation of two dental implants Morse taper. Thus we can conclude that the autogenous bone graft obtained from the donor area ment is a safe and effective alternative to defect reconstruction in alveolar ridge for later installation of osseointegrated implant and implant-supported restorations.

**Descriptors:** Tooth Injuries; Bone Transplantation; Dental Implants.

## Resumen

Los injertos de hueso autólogo se consideran el "estándar de oro" para los pacientes con volumen óseo insuficiente y que deseen recibir implantes dentales. Este artículo tiene como objetivo discutir las ventajas y desventajas de los principales injertos intraorales, técnica quirúrgica para remover y fijar el medio del injerto y la futura rehabilitación con implantes dentales. Caso clínico: RCM paciente, varón, 26 años, negro masculino, admitido en el Hospital Universitario "Maria Aparecida Pedrossian" - HUMAP / UFMS - Campo Grande / MS por el equipo de Cirugía Oral y Maxilofacial víctima Cirugía de accidente de motocicleta con trauma dental alveolar consecuente , luxación extrusivas, fractura de la raíz y la pérdida de la placa ósea vestibular de los incisivos centrales superiores. Después de 60 días de restricción semirrígido con alambre de acero de ortodoncia, se observó la movilidad dental y la reabsorción de los tejidos periodontales. Transmitido al curso Actualización en Implantología UFMS de Odontología, donde estuvo recluido en la extracción de elementos de 11:21 ción injerto óseo autógeno para llenar partículas de hueso y membrana xenogeneicos bovina reabsorbible para estabilizar el injerto. Después de 6 meses se llevó a cabo para volver a abrir para la instalación de dos implantes dentales cono Morse. Por lo tanto podemos concluir que el injerto de hueso autólogo obtenido de la zona donante ción es una alternativa segura y efectiva a desertar de reconstrucción en la cresta alveolar para su posterior instalación de implantes osteointegrados y restauraciones implantossuportadas

**Descritores:** Traumatismos de los Dientes; Trasplante Óseo; Implantes Dentários.

## INTRODUÇÃO

O traumatismo dentoalveolar envolve três estruturas básicas: dentes, porção alveolar e tecidos moles adjacentes<sup>1</sup>. O tipo de injúria e as estruturas atingidas guiam o tratamento. Santos et al.<sup>2</sup> afirmaram que para cada tipo de trauma haveria ou não uma forma de tratamento, e o tempo que o paciente permanecesse imobilizado seria diretamente proporcional ao de cicatrização das estruturas lesadas. Em virtude de algumas considerações, sejam elas estéticas, funcionais, psicológicas e econômicas que tais danos acarretam, medidas preventivas ainda são de extrema importância<sup>3</sup>. O prognóstico depende do grau de envolvimento das estruturas lesadas, do estágio de desenvolvimento dental e do tempo transcorrido entre o acidente e o atendimento inicial.

Além do trauma, outros fatores como doença periodontal, destruições patológicas e mal formações podem dificultar a reabilitação do sistema estomatognático com implantes. Na atualidade, os enxertos ósseos autógenos ainda são os tratamentos de escolha para os pacientes com volume de osso insuficiente para receberem implantes ósseointegráveis<sup>4,5</sup>.

A quantidade e a qualidade de osso do leito receptor do implante são considerados como um dos principais fatores no sucesso dos tratamentos. Alguns procedimentos reconstrutivos da maxila e mandíbula podem ser realizados para restabelecer estes fatores, sendo considerados tratamentos cirúrgicos de maior complexidade e que podem comprometer os tratamentos implantológicos, quando não são realizados e indicados da forma adequada<sup>6</sup>.

Os achados clínicos demonstram uma taxa de sucesso inferior para implantes quando o osso da maxila é inadequado em volume e densidade, mostrando que os enxertos ósseos “inlay” e “onlay” teriam a capacidade de promover uma taxa de sobrevivência dos implantes próxima as obtidas em maxilas não reconstruídas<sup>7</sup>.

Os enxertos ósseos autógenos são removidos de uma área doadora do próprio paciente e seu uso em reconstruções de defeitos ósseos da cavidade bucal foi primeiramente descrito por Branemark et al.<sup>8</sup> em 1975. Nos dias atuais é considerado o padrão ideal para a reabilitação de pacientes que sofreram algum tipo de trauma, perderam osso peri-implantar e gostariam de ser reabilitados com implantes, uma vez que apresentam propriedades osteogênicas, osteoindutoras

e osteocondutoras, além de ser considerado um procedimento rápido e previsível<sup>4,5,9,10</sup>.

Os enxertos ósseos autógenos podem ser obtidos tanto de locais extraorais como calota craniana, crista ilíaca, tíbia e costela quanto intraorais como tuberosidade maxilar, sínfise mandibular, corpo mandibular, ramo ascendente e zigoma<sup>4,11,12</sup>.

## REVISÃO DA LITERATURA

A reconstrução óssea prévia à instalação de implantes dentários é considerada uma alternativa viável e previsível, com elevadas taxas de sucesso tanto em relação aos enxertos quanto aos implantes instalados na área enxertada<sup>13-14</sup>. Do ponto de vista biológico, a melhor opção reconstrutiva ainda é o osso autógeno, sendo o ramo e o mento mandibular as melhores opções dentre as áreas doadoras intrabucais<sup>10-15</sup>.

Por apresentar acesso facilitado, proximidade entre o sítio doador e receptor, quantidade e qualidade óssea adequada, o mento é considerado uma área doadora frequentemente utilizada pelos cirurgiões no tratamento dos diferentes tipos de defeito ósseo. A abordagem dessa área doadora possibilita a remoção de um bloco ósseo corticomedular, proporcionando uma rápida incorporação do enxerto bem como um menor potencial de reabsorção<sup>16-18</sup>.

Em 1990 Sindet-Pedersen, Enemark<sup>19</sup> compararam enxertos de sínfise mandibular e enxertos de crista ilíaca ou costela na reconstrução de reabsorções severas alveolares. O estudo revelou mínima complicação da área doadora mandibular e pouca reabsorção, quando os enxertos de sínfise foram utilizados.

O enxerto de sínfise mandibular requer um período de reparação menor, quando comparado com enxertos homogêneos e técnica de regeneração tecidual guiada<sup>20</sup>. Sendo indicados, assim como os enxertos de tuberosidade de maxila, para reconstrução de pequenos defeitos<sup>21</sup>.

A região anterior da mandíbula oferece também vantagens como reabsorção óssea reduzida entre 0 a 25%, ausência de cicatriz cutânea e osso de qualidade D2. Já a região do ramo apresenta menor incidência de complicações, mas tem como desvantagens difícil acesso e risco de lesar o feixe vasculonervoso do alveolar inferior<sup>22</sup>.

Em 1997 Misch<sup>23</sup> comparou as áreas doadoras



intrabucais sínfise e ramo e observou que a primeira proporcionou maior quantidade óssea (1,74 cm<sup>3</sup>), blocos corticoesponjosos, maior risco de deiscência de sutura, parestesia e alteração sensorial nos incisivos inferiores. A segunda, no entanto, apresentou enxertos corticais, sem ocorrência de deiscência, parestesia ou alteração sensorial nos molares. Segundo o autor, o ramo possui maiores vantagens sobre a sínfise, porém o acesso pode ser limitado em alguns pacientes, onde o tamanho e o volume do defeito residual é que irá ditar a escolha da área doadora. O mento possui um acesso mais rápido e fácil, revasculariza mais rápido e tem um índice de reabsorção menor que o ramo, mesmo sendo clinicamente insignificante<sup>23</sup>.

No estudo de Mazzonetto et al.<sup>24</sup> sobre mensuração do ganho de espessura óssea após enxerto de sínfise na pré-maxila, através de tomografias convencionais lineares, foi encontrado que 75% das áreas tiveram aumento de espessura. A sínfise foi selecionada por apresentar vantagens em relação às áreas extraorais, como menor morbidade, ausência de hospitalização ausência de cicatrizes visíveis e complicações na área doadora. Porém, foi ressaltado que esta técnica tem como desvantagem a coleta de quantidade óssea limitada, sendo indicada para defeitos de até três dentes.

Cranin et al.<sup>25</sup> indicaram o enxerto cortico-medular mandibular, por ser previsível e apresentar como vantagens: custo reduzido, pouca morbidade e desconforto em apenas uma área do corpo.

Já Nkenke et al.<sup>26</sup> não recomendam a remoção de enxertos da sínfise, como primeira escolha nos procedimentos de enxertia, por apresentar alto índice de complicações pós-operatórias. Em seu estudo prospectivo da avaliação da morbidade foi identificado que: entre os vinte pacientes, oito apresentaram distúrbios sensoriais no pós-operatório. Após um mês, os quadros de hiperalgia haviam desaparecido, e os quadros de hipoestesia e hipoalgia desapareceram entre três a doze meses. Os pré-molares foram reagindo ao teste térmico durante as consultas de controle, mas não demonstrou uma recuperação sensorial significativa.

Outro ponto importante a ser ressaltado é estabilização do enxerto ser um fator decisivo para a cicatrização do mesmo. A falta de adaptação do bloco ao leito receptor, pode gerar a interposição de tecido fibroso entre os mesmos<sup>27</sup>.

Em 2005 Schwantz-Arad, Levin<sup>28</sup> recomendaram o preenchimento de eventuais espaços entre o enxerto e o rebordo com osso particulado e o recobrimento com membrana reabsorvível para

aumentar ainda mais as taxas de sobrevida desse enxerto.

## CASO CLÍNICO

Paciente RCM, 26 anos de idade, melanoderma, normotenso, nega qualquer problema sistêmico e alergia medicamentosa, foi encaminhado ao Serviço de Cirurgia e Traumatologia Buco-Maxilo-Facial de Campo Grande/MS - HUMAP/UFMS vítima de acidente motociclístico com consequente trauma dento alveolar, luxação extrusiva, fratura radicular, mobilidade dental e perda da tábua óssea vestibular dos incisivos centrais superiores (Figura 1).

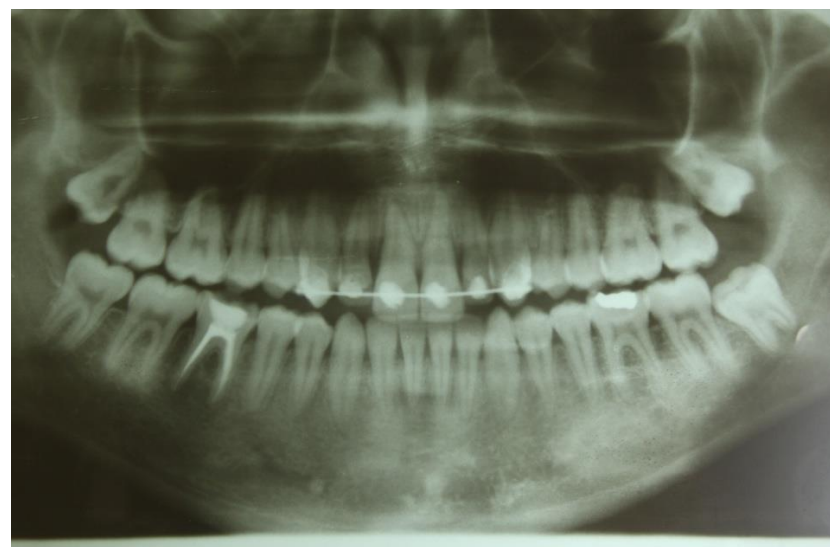
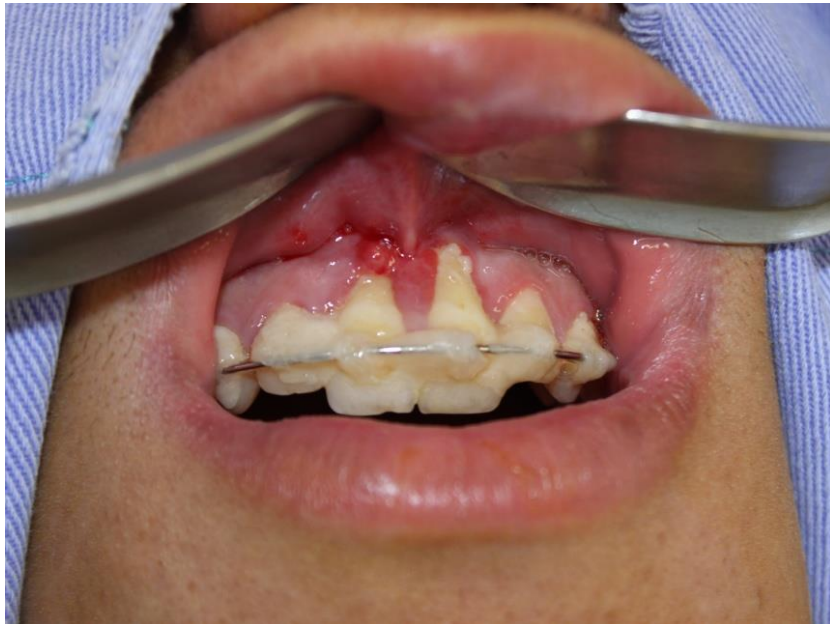

Figura 1. Raio X panorâmico evidenciando trauma dento alveolar, luxação extrusiva e fratura radicular dos incisivos centrais superiores. Contenção semirrígida com fio ortodôntico.

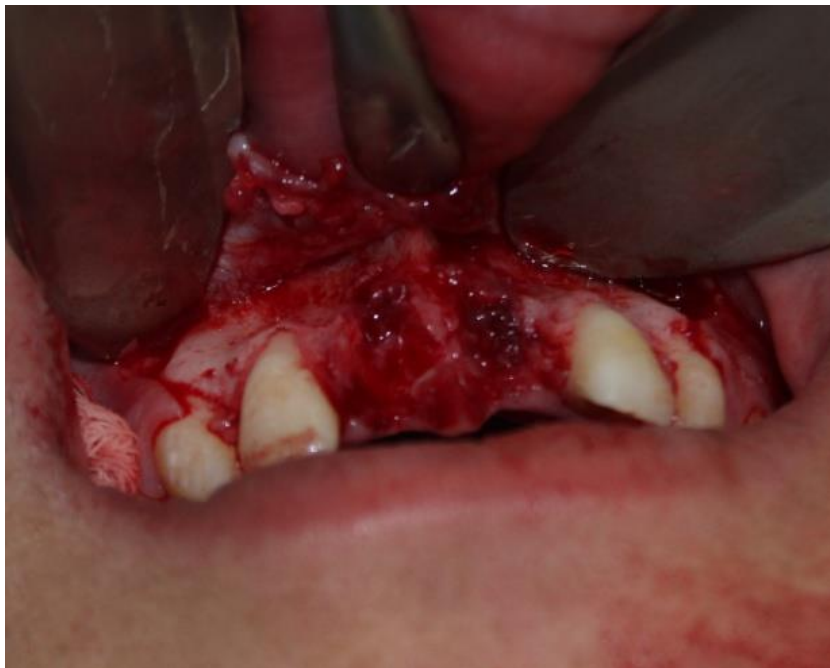Como tratamento de emergência foi realizado contenção semirrígida com fio ortodôntico, orientações com a dieta, ajuste oclusal, antibiótico profilaxia, anti-inflamatório (AINES), analgesia e retorno ambulatorial. Após 60 dias o paciente foi encaminhado ao curso de Atualização de Implantodontia da Faculdade de Odontologia do Mato Grosso do Sul (FAODO) para realização de exodontia dos incisivos centrais superiores, enxerto ósseo autógeno e futura reabilitação com implantes dentais. Ao exame clínico inicial foi constatado reabsorção da parede óssea vestibular, retração gengival e mobilidade dos elementos 11 e 21 (Figura 2). No pré operatório o paciente realizou bochechos com clorexidina 0,12% 2x ao dia -três dias antes da cirurgia, dexametasona 4 mg/2 comprimidos 1 hora antes, antibiótico profilaxia (1g) e sedação consciente com midazolam 15 mg. Após anestesia terminal infiltrativa, foi realizado incisão de Novak (trapezoidal baixa) na área receptora, exodontia dos elementos 11 e 21, descolamento periosteal e exposição óssea da pré-maxila (Figura 3). Em seguida foi feito acesso na região doadora do enxerto 5 mm além da linha mucogengival em uma extensão de canino a canino. Após incisão da mucosa



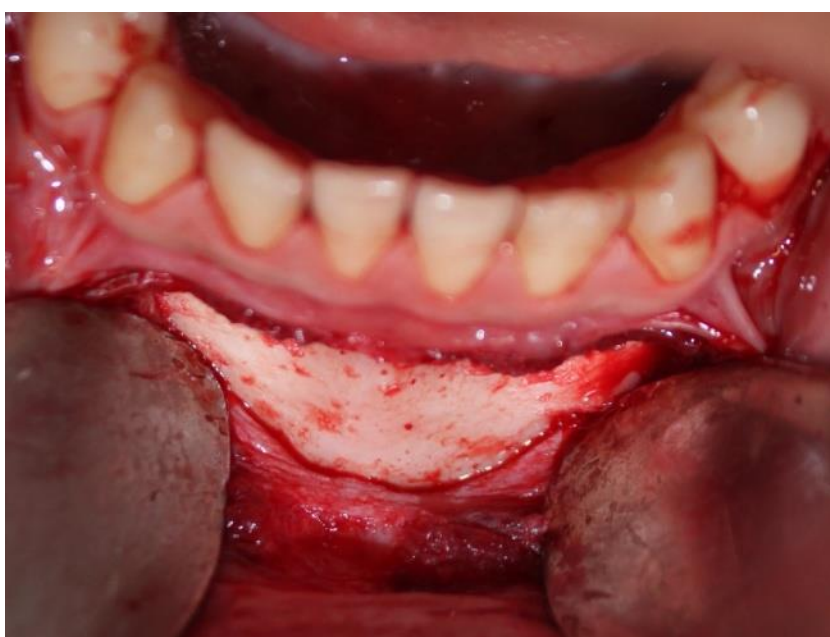em 45°, a lâmina de bisturi foi posicionada a 90°, e o conjunto músculo e periósteo foram atingidos (Figura 4).



**Figura 2.** Exame clínico: retração periodontal, exposição das raízes e mobilidade dental



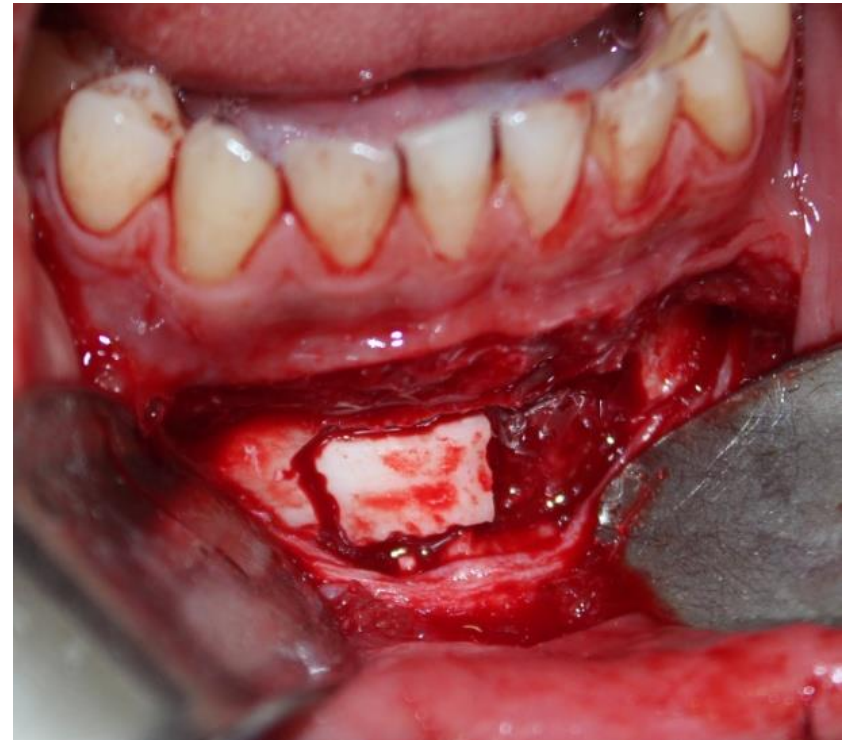
**Figura 3.** Exodontia e exposição



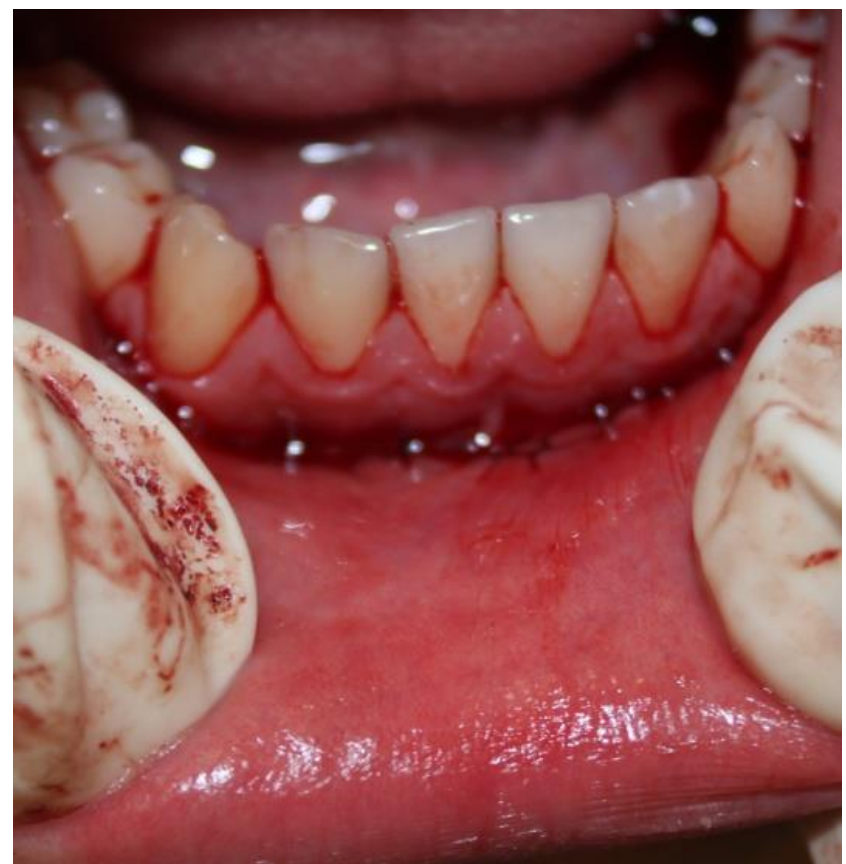
**Figura 4.** Exposição da área doadora

Foram feitas osteotomias com brocas 702 e 701 respeitando-se 5 mm de distância para os forames mentuais, raízes dentárias e base mandibular (Figura 5). Depois, os blocos ósseos corticomedulares foram

removidos com o auxílio de cinzéis. Para finalizar o procedimento de remoção do enxerto, o músculo do mento foi suturado em posição com 3 pontos simples, utilizando-se fio absorvível Vicryl 4-0. Depois, procedeu-se com a sutura em chuleio ancorado da mucosa, utilizando-se fio nylon 5-0 (Figura 6) e curativo compressivo extraoral com micropore em mento.



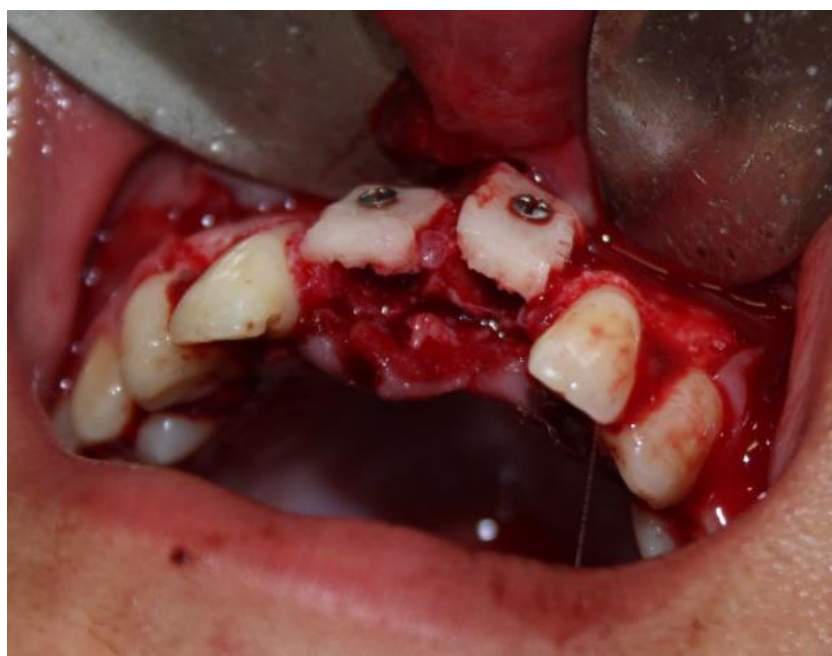**Figura 5.** Remoção dos blocos ósseos



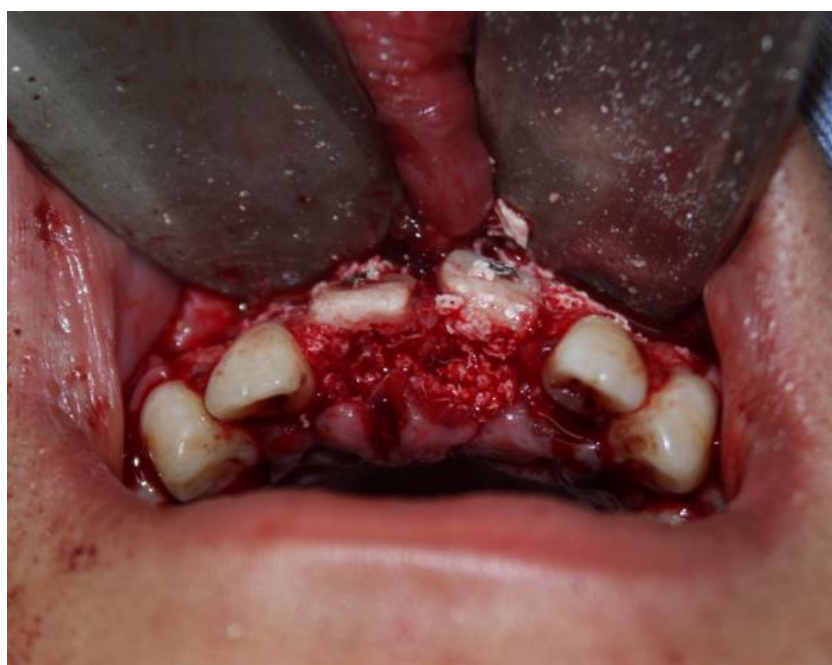**Figura 6.** Sutura chuleio ancorado

Os blocos de enxerto receberam a fixação com parafusos de 10 mm de comprimento, do sistema 1.5 na região de pré-maxila (Figura 7). Os gaps foram preenchidos com osso particulado de origem bovina (Figura 8) e estabilizados com membrana absorvível. O retalho foi suturado com fio nylon 5-0 e ajustado uma prótese provisória de acrílico (PPA) para o período de cicatrização.



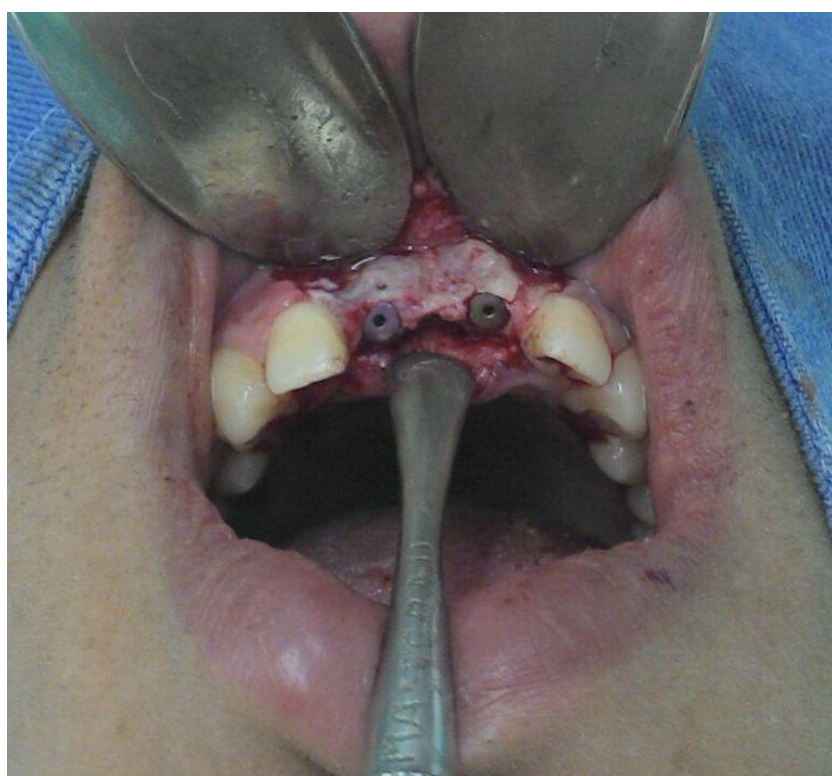


**Figura 7.** Fixação dos blocos ósseos



**Figura 8.** Osso particulado

Após o período de 6 meses foi realizado o segundo estágio cirúrgico de reabertura para a remoção dos parafusos de fixação e instalação de dois implantes osseointegrados Cone Morse (Figura 9).



**Figura 9.** Implantes instalados em pré-maxila

Na Figura 9 é possível observar que houve um aumento significativo da espessura óssea vestibular o que proporcionou a reabilitação com os implantes.

## DISCUSSÃO

A quantidade e a qualidade óssea são fatores de extrema importância para o sucesso nas reabilitações com implantes osseointegrados<sup>29-33</sup>.

A inserção de implantes osseointegrados dentro do envelope ósseo é decisivo para que se atinja um prognóstico protético-cirúrgico favorável, não somente a curto prazo, como também à médio e longo prazo, o que não ocorre em reabilitações mal planejadas<sup>30,34-36</sup>.

A literatura diverge ao indicar a melhor área doadora intraoral. A sínfise e o ramo são as áreas mais indicadas e suas características individuais devem ser respeitadas na seleção da área doadora durante o planejamento protético-cirúrgico. O presente caso clínico está de acordo com a literatura em relação à facilidade de acesso<sup>36,37</sup>, à qualidade e quantidade do enxerto<sup>10,27,37</sup>, à seleção como a melhor área doadora para a reabilitação da pré-maxila<sup>24</sup>, à previsibilidade<sup>10,25</sup>, à baixa morbidade<sup>17</sup> e aos resultados favoráveis<sup>27</sup>. Por outro lado, entramos em desacordo com Nkenke et al.<sup>26</sup> e Clavero, Lundgren<sup>38</sup> ao observarem que a técnica de enxertia de sínfise apresentam um alto índice de complicações pós-operatórias.

O segundo tempo cirúrgico de reabertura para remoção dos parafusos e instalação dos implantes do presente caso clínico também está de acordo com a literatura, que indica a reabertura entre quatro a seis meses<sup>10,11,25,30,33,37</sup>.

## CONCLUSÃO

A região anterior da mandíbula como área doadora provê enxertos autógenos corticomedulares com qualidade e quantidade suficiente para reconstruções de pequena a média amplitude. A literatura afirma que as áreas enxertadas com osso da sínfise, obtiveram um ganho em altura ou em largura com alto índice de sucesso, demonstrando que este enxerto é uma alternativa previsível e viável para a reconstrução de defeitos alveolares onde serão instalados implantes osseointegrados.

## REFERÊNCIAS

- 1 Dale RA. Dentoalveolar trauma. *Emerg Med Clin North Am.* 2000;18(3):521-38.
- 2 Santos AMB, Cardoso CF, Azoubel E, Cardoso ES, Couto PH, Belle R. Métodos de contenção em

- traumatismo dento alveolar. *Rev Odonto Cienc.* 1998;13(25):143-9.
- 3 Rodd HD, Chesham DJ. Sports-related oral injury and mouthguard use among Sheffield school children. *Community Dent Health.* 1997;14(1):25-30.
  - 4 Misch CM. Comparison of intraoral donor sites for onlay grafting prior to implant placement. *Int J Oral Maxillofac Implants.* 1997;12(6):767-76.
  - 5 Garg AK, Morales MJ, Navarro I, Duarte F. Autogenous mandibular bone grafts in the treatment of the resorbed maxillary anterior alveolar ridge: rationale and approach. *Implant Dent.* 1998;7(3):169-76.
  - 6 Lekholm U, Gunne J, Henry P, Higuchi K, Linden U, Bergstrom C, Van Steenberghe D. Survival the Branemark Implant in partially edentulous jaws: a 10-year prospective multicenter study. *Int J Oral and Maxillofac Implants.* 1999;14(5):639-45.
  - 7 Keller EE, Eckert SE, Tolman DE. Maxillary antral and nasal one-stage inlay composite bone graft: preliminary report on 30 recipient sites. *J Oral Maxillofac Surg.* 1994;52(5):438-47.
  - 8 Branemark PI, Lindstrom J, Hallen O, Breine U, Jeppson P-H, Ohman A. Reconstruction of the defective mandible. *Scand J Plast Reconstr Surg.* 1975;9(2):116-28.
  - 9 Triplett RG, Schow SR. Autologous bone grafts and endosseous implants: complementary techniques. *J Oral Maxillofac Surg.* 1996;54(4):486-94.
  - 10 Montazem A, Valauri DV, St-Hilaire H, Buchbinder D. The mandibular symphysis as a donor site in maxillofacial bone grafting: a quantitative anatomic study. *J Oral Maxillofac Surg.* 2000;58(12):1368-71.
  - 11 Raghoobar GM, Batenburg RHK, Vissink A, Reintsema H. Augmentation of localized defects of the anterior maxillary ridge with autogenous bone before insertion of implants. *J Oral Maxillofac Surg.* 1996;54(10):1180-5.
  - 12 Raghoobar GM, Meijndert L, Kalk WWI, Vissink A. Morbidity of mandibular bone harvesting: a comparative study. *Int J Oral Maxillofac Implants.* 2007;22(3):359-65.
  - 13 Keller EE, Eckert SE, Tolman DE. Maxillary antral and nasal one-stage inlay composite bone graft: preliminary report on 30 recipient sites. *J Oral Maxillofac Surg.* 1994;52(5):438-47.
  - 14 Deatherage J. Bone materials available for alveolar grafting. *Oral Maxillofac Surg Clin North Am.* 2010;22(3):347-52.
  - 15 Olate S, de Oliveira GR, Jaimes M, Barbosa JRA. Recuperación ósea en procedimientos de reconstrucción y colocación de implantes. *Int J Morphol.* 2007;25(3):649-57.
  - 16 Triplett RG, Schow SR. Autologous bone grafts and endosseous implants: complementary techniques. *J Oral Maxillofac Surg.* 1996;54(4):486-94.
  - 17 Raghoobar GM, Meijndert L, Kalk WWI, Vissink A. Morbidity of mandibular bone harvesting: a comparative study. *Int J Oral Maxillofac Implants.* 2007;22(3):359-65.
  - 18 Schwartz-Arad D, Levin L. Symphysis revisited: Clinical and histologic evaluation for newly formed bone and reharvesting potential of previously used symphyseal donor sites for onlay bone grafting. *J Periodontol* 2009;80(5):865-9.
  - 19 Sindet-Pedersen S, Enermark H. Reconstruction Of Alveolar Clefts With Mandibular Or Iliac Crest Bone Grafts: A Comparative Study. *International J Oral Maxillofac Surg.* 1990; 48(6):554-8.
  - 20 Misch CM, Misch CE, Resnik RR, Ismail YH. Reconstruction of maxillary alveolar defects with mandibular symphysis grafts for dental implants: a preliminary procedural report. *International J Oral Maxillofac Implants.* 1992;7(3):360-6.
  - 21 Misch C, Dietsch F. Bone-grafting materials in implant dentistry. *Implant Dent.* 1993;2(3): 158-67.
  - 22 Misch C. Ridge Augmentation using mandibular ramus bone grafts for the placement of implants: presentation of a technique. *Pract Periodontics Aesthet Dent.* 1996;8(2):127-35.
  - 23 Misch C. Comparison of intraoral donor sites for onlay grafting prior to implant placement. *Int J Oral Maxillofac Implants.* 1997; 12(6):767-76.
  - 24 Mazzonetto R, Passeri L, Moreira R, Scheidegger-Silva L. Avaliação da eficácia de enxertos da sínfise mandibular na reconstrução de defeitos ósseos em região anterior de maxila: estudo por meio de tomografia convencional linear. *Rev Bras Implant* 2000;6(1):19-22.
  - 25 Cranin AN, Katzap M, Demirdjan E, Ley J. Autogenous bone ridge augmentation using mandibular symphysis as a donor. *J Oral Implantol,* 2001;27(1)43-7.
  - 26 Nkenke E, Schultze-Mosgau S, Radepiel-Troger M, Kloss F, Neukam FW. Morbidity Of Harvesting Of Chin Grafts: A Prospective Study. *Clin Oral Implants Res.* 2001;12(5):495-502.
  - 27 Linden MSS, Trentin MS, Linden LAS. Enxerto autógeno do mento para reconstrução de área anterior do maxilar traumatizado objetivando a



- colocação futura de implantes. RGO Rev Gauch Odontol. 2000; 48(4):190-4.
- 28 Schwartz-Arad D, Liran L, Liat S. Surgical success of intraoral autogenous block onlay bone grafting for alveolar ridge augmentation. 2005; Implant Dent. 14(2):131-8.
  - 29 Kuabara MR, Vasconcelos LW, Carvalho PSP. Técnicas cirúrgicas para obtenção de enxerto autógeno. Rev Fac Odontol Lins. 2000; 12(1/2):44-51.
  - 30 Misch C. Implantes Dentários Contemporâneos. 2 ed. São Paulo: Editora Santos, 2000. p. 469-490.
  - 31 Park HD, Min H, Kwak K, Youn S, Choi S, Kim H. Topograph of the outer mandibular symphyseal region with reference to the autogenous bone graft. Int J Oral Maxillofac Surg. 2004;33(8): 781-5.
  - 32 Scivittaro G, Bueno R, Giglio F, Santana E. Análise da reabsorção de enxertos ósseos onlay de duas áreas intrabucais sobre o rebordo alveolar. ImplantNews. 2005;2(4): 385-90.
  - 33 Chiapasco M, Romeo E. Reabilitação oral com prótese implantossuportada para casos complexos. 1 ed. São Paulo: Editora Santos, 2007. p.163-169.
  - 34 Jaber K, Grein RL. Enxerto ósseo autógeno onlay. Revista RGO, 1999; 47(1);21-4.
  - 35 Scarso Filho J, Barreto MA, Tunes UR. Planejamento estético, cirúrgico e protético em implantodontia. São Paulo: Editora Artes Médicas, 2001.
  - 36 Balaji SM. Managment of deficient anterior maxillary alveolus with mandibular parasymphiseal bone graft for implants. Implant Dent. 2002; 11(4):363-9.
  - 37 Hunt D, Jovanovic S. Autogenous bone harvesting: a chin graft technique for particulate and monocortical bone blocks. Int J Periodontics Restorative Dent. 1999;19(2):15-73.
  - 38 Clavero J, Lundgren S. Ramus or chin graft for maxillary augmentation: comparison of donor site morbidity and complications. Clin Implant Dent Relat Res. 2003;5(3):154-60.

## CONFLITO DE INTERESSES

Os autores declaram não haver conflitos de interesse.

## AUTOR PARA CORRESPONDÊNCIA

**Ellen Cristina Gaetti Jardim**

ellengaetti@gmail.com

**Submetido em** 06/01/2015

**Aceito em** 18/01/2015